Extrusión quirúrgica en el sector anterior, seguimiento a dos años con análisis de la remodelación ósea relacionada al procedimiento.

Surgical Extrusion in the anterior zone, two years follow-up and analysis of the bone remodeling related to the procedure

Jenner Argueta D.D.S. – M.Sc.[1]

[1] Centro de Odontología Integral Microscópica, Argueta-Orellana. Ciudad de Guatemala, Guatemala.
* Práctica Clínica Privada

RESUMEN

Objetivo: Presentar un caso clínico con seguimiento a dos años en el que se salvó un diente anterior con compromiso estructural mediante un procedimiento de extrusión quirúrgica.

Resumen: Aunque se han sugerido diferentes técnicas para el alargamiento de corona en la zona anterior, algunas de ellas tienen limitaciones en términos de estética y requisitos relacionados al procedimiento clínico. El reporte de caso actual demuestra, cómo por medio de una técnica simplificada de extrusión quirúrgica fue posible salvar un diente anterior severamente afectado.

Palabras clave: Extrusión quirúrgica, efecto de férula, reabsorción radicular, anquilosis.

ABSTRACT

Objective: To present a clinical case with 2 years follow-up period, it was possible to save a severely damaged central incisor by the help of a surgical extrusion procedure.

Resume: Although different techniques have been suggested for clinical crown lengthening in the anterior zone, some of them have some limitations in terms of aesthetics and procedural requirements. The current case report demonstrates how a simplified surgical extrusion procedure was successfully performed for saving a severely damaged anterior tooth.

Keywords: Surgical extrusion, ferule effect, root resorption, ankylosis.

INTRODUCCIÓN

Hoy en día, época en que los implantes son opciones populares para el reemplazo de dientes naturales, no todos los profesionales de la salud están en disposición de realizar esfuerzos heroicos para salvar dientes severamente dañados (1); sin embargo, conservar en la medida de lo posible los órganos dentales del paciente debe ser uno de los principales objetivos de los profesionales de la odontología.

Aunque se han sugerido diferentes técnicas como procedimientos de alargamiento de corona clínico, con el objetivo de brindar buenas condiciones relacionadas a la restauración de dientes con compromiso estructural, muchas de dichas técnicas tienen limitaciones en términos estéticos. En el sector bucal anterior, el alargamiento de corona requiere un proceso de diagnóstico y planificación más complejo, ya que al elegir una técnica quirúrgica de alargamiento de corona se debe tener especial cuidado o podría causar asimetría a nivel del margen gingival (2, 3).

Los traumatismos dentoalveolares están asociados a pérdida de estructura dental coronal. Un alto porcentaje de lesiones traumáticas ocurren con mayor frecuencia en la zona anterior, principalmente a nivel de incisivos superiores (4, 5). Cuando ocurren estas lesiones, en ocasiones no es posible restaurar el diente afectado sin procedimientos adicionales para obtener una adecuada estructura supragingival.

La extrusión quirúrgica se define como el procedimiento en el que la estructura dental remanente se reposiciona en sentido más coronal/supragingival en el mismo alvéolo en el que originalmente se encontraba el diente (6-8). El principio fundamental es colocar el diente afectado en una posición más coronal para proporcionar condiciones aceptables y lograr el establecimiento de una estructura dental supracoronal sana que provea el importante efecto de férula; este último punto es importante para poder crear una buena restauración, que mantendrá el ancho biológico saludable (3, 7). Por lo tanto, esta técnica puede usarse con éxito para tratar dientes severamente dañados, especialmente en la zona estética anterior.

Se han utilizado diferentes terminologías para la extrusión quirúrgica: también se le conoce como trasplante intraalveolar, reimplante intencional y erupción forzada (6, 9, 10). La técnica quirúrgica de extrusión dental fue descrita en 1978 (11), mientras que el primer reporte de caso fue publicado en 2002 (12). A pesar de que su primera descripción fue hace mucho tiempo, esta técnica sigue siendo poco practicada entre los profesionales.

Un resumen de los principales pasos de la técnica descrita son: sindesmotomía, luxación del diente con periotomos y/o elevadores, extrusión de la raíz con fórceps (generalmente 4-6 mm), inmovilización de la raíz de dos a tres semanas en la nueva posición utilizando una férula flexible, colocación de poste, reconstrucción y restauración final (1, 3, 9, 10, 13). La técnica puede ser aplicada exitosamente con pasos clínicos sencillos, sin necesidad de habilidades quirúrgicas especiales, obteniendo una buena estética, baja incidencia de fracaso y fácil aceptación por parte del paciente.

Las series de casos y los reportes clínicos se clasifican como literatura de baja evidencia (14, 15) porque las relaciones causales entre la intervención y el resultado no se pueden establecer definitivamente sin un grupo control. Sin embargo, los reportes clínicos pueden influir en la toma de decisiones durante la práctica clínica odontológica (14), así como despertar el interés por nuevas técnicas, enfoques clínicos y líneas de investigación. El objetivo de este reporte de caso es mostrar un seguimiento a dos años de un caso clínico en el que se salvó un diente anterior comprometido mediante un procedimiento de extrusión quirúrgica.

Reporte de Caso

En el presente reporte de caso, se describe un procedimiento simplificado de extrusión quirúrgica en el que se salvó exitosamente un incisivo central superior con fractura coronal a nivel gingival.

Paciente femenina de 24 años sufrió un traumatismo a nivel de dientes anterosuperiores. La paciente llegó a la consulta con un incisivo central superior izquierdo fracturado, poste y corona de metal-porcelana descementados posterior al traumatismo, previamente tratado como dignóstico endodóntico y tejidos periapicales sanos (Fig. 1.). Ante la evaluación radiográfica y clínica se hizo evidente la falta de estructura dental supragingival sana para poder realizar una restauración predecible a largo plazo debido a que el efecto de férula no era posible de obtener en tales condiciones (16). Los siguientes aspectos evaluados fueron: longitud radicular, ancho de las paredes radiculares y coronales remanentes, como también, considerar las diferentes opciones de tratamiento posibles para salvar el diente. Luego de una evaluación completa, se decidió realizar una extrusión quirúrgica para obtener una adecuada estructura supragingival sana, pudiendo así, ofrecer al paciente un resultado confiable a largo plazo (6, 8).

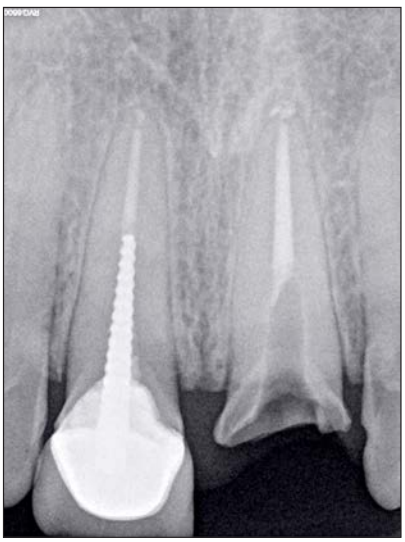

Figura 1. *Radiografía inicial, se puede observar el diente No. 9 con fractura coronal y ausencia del poste que originalmente estaba soportando la corona de metal-porcelana.*

Los procedimientos clínicos se realizaron de la siguiente manera: después de la desinfección del área afectada utilizando una gasa húmeda con clorhexidina al 2% (Gloco-Chex %, Cerkamed, Polonia), se realizó la sindesmotomía con un bisturí 15c (Hu-Friedy, Germany) y se logró la luxación del diente utilizando un periótomo mediano, aplicando fuerzas de luxación únicamente en los primeros 3-4 mm de la estructura radicular para evitar dañar el ligamento periodontal que permanecería en una posición infraósea. Luego de que el diente estuvo lo suficinetemente móvil dentro del alvéolo, se extruyó aproximadamente 6 mm (Fig. 2). La extrusión se finalizó utilizando fórceps, sujetando el diente únicamente por la porción coronal que debería quedar en posición supra-ósea después del procedimiento.

Figura 2. *Radiografía post-operatoria a la extrusión quirúrgica, se puede observar a nivel apical que el diente fue extruido aproximadamente 6 mm.*

Cuando el diente estuvo en la posición deseada, se aplicó una ligera presión en dirección buco-lingual con una gasa impregnada con clorhexidina para obtener hemostasis antes de la ferulización. Si bien las suturas interdentales para estabilizar el diente son el tipo de material de ferulización más reportado (17), en este caso se optó por utilizar nailon en monofilamento de 1 mm de diámetro (Truper, México); este material tiene las ventajas de ser económico, fácil de obtener, ofrece una ferulización flexible, su superficie no favorece la retención de placa bacteriana y es fácil de mantener limpio por parte del paciente. La férula se colocó utilizando resina fluia, (NexComp Flow, Metabiomed, Korea) siguiendo las pautas del protocolo adhesivo en tres pasos. El tiempo de ferulización fue de 3 semanas, ya que este lapso es recomendable para brindar estabilidad dental y disminuir el riesgo de anquilosis (17, 18). Se ha reportado que la movilidad puede disminuir después de un período de 3 a 4 semanas posterior a la remoción de la férula (6). El paciente recibió instrucciones de higiene oral utilizando un cepillo de cerdas suaves para no afectar la reparación del tejido gingival.

En una segunda sesión se realizó retratamiento endodóntico ortógrado, 3 semanas después de la extrusión, aún con la férula en posición. Durante la misma cita se colocó un poste de fibra para dar la altura adecuada a la preparación del muñón; el poste de fibra se cementó usando un cemento resinoso de curado dual y se usó resina con alta carga como material para reconstruir la estructura dental coronal perdida. Previo a reconstruír la porción coronal, se removió la férula. Se puede observar (Fig. 3.) que existe un remodelado óseo activo a nivel de crestas óseas; este proceso de remodelación, en el cual se observa pérdida de estructura ósea, es común durante las primeras 6 – 8 semanas posteriores al procedimiento.

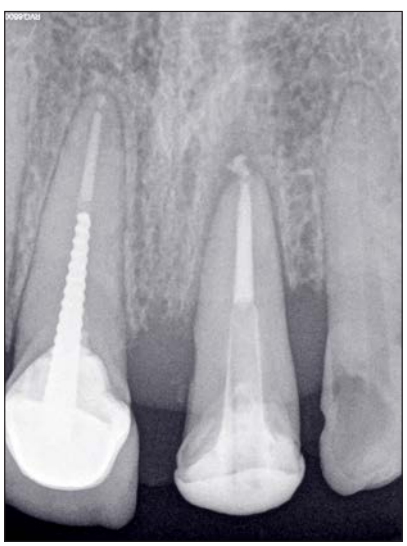

Figura 3. *Radiografía post-operatoria al retratamiento de conductos radiculares, colocación de poste y reconstrucción coronal, es evidente el remodelado en tejidos de soporte a nivel de crestas óseas mesial y distal.*

La preparación coronaria para colocación de corona provisional se realizó 6 semanas después del procedimiento de extrusión quirúrgica. La restauración final (corona completa de metal-porcelana) se colocó tres meses después del procedimiento inicial con el objetivo de proporcionar tiempo suficiente para que los tejidos periodontales cicatrizaran y así evitar la migración gingival posterior a la restauración (19, 20). El control radiográfico realizado el día de la colocación de la restauración final mostró signos de cicatrización periapical y avance en el proceso de remodelado óseo a nivel de cresta ósea interdental (Fig. 4). Se ha reportado que es posible ver un contorno de ligamento periodontal normal en algunas porciones radiculares tres meses después del procedimiento (6, 8, 19), mientras que la reparación periapical y la resolución de la radiolucencia se observa comúnmente 6 meses después, con una pérdida mínima de hueso marginal (6), comúnmente relacionada con daño óseo generado durante el proceso de extrusión (Fig. 5). Después de dos años de seguimiento, se observa una reparación completa de los tejidos periapicales, pero aún es evidente que el proceso de remodelación ósea a nivel de crestas óseas mesial y distal sigue en curso; se puede observar ganancia de hueso en sentido vertical a nivel mesial y distal. (Fig. 6). El diente permanece asintomático, sin movilidad, en completa función estética y biológica.

Figura 4. *Radiografía periapical tomada posterior a la cementación de la restauración coronal. Se pueden observar signos de cicatrización periapical y evance el en proceso de remodelado óseo a nivel de cresta ósea interdental.*

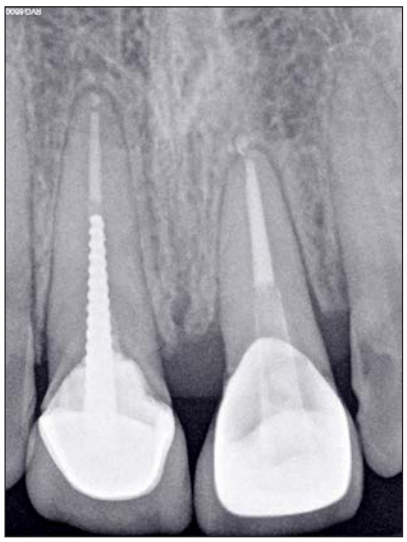

Figura 5. *Radiografía de control a 6 meses de seguimiento, se puede observar completa reparación a nivel periapical, presencia del espacio del ligamento periodontal, el proceso de remodelación a nivel de crestas óseas sigue en curso.*

Figura 6. *Radiografía de control a 2 años de seguimiento, no hay signos de reabsorción radicular, se puede observar ganancia de hueso en sentido vertical a nivel mesial y distal.*

DISCUSIÓN

El principio básico para el cuidado del ancho biológico radica en que no sea invadido durante los procedimientos restaurativos (21, 22). Cuando el alargamiento de corona está planificado para aumentar la longitud coronal supragingival, es necesario tener consideraciones anatómicas y biológicas. Se han propuesto diferentes técnicas para los procedimientos clínicos de alargamiento de coro-

na, particularmente en las regiones estéticas anteriores se requiere la preservación del margen gingival y la papila interdental para obtener un resultado estético satisfactorio (19, 21, 23).

La extrusión quirúrgica busca la separación de la inserción periodontal, utilizando instrumentos quirúrgicos como elevadores finos, periotomos, fórceps, bisturí, entre otros, para colocar el diente en una posición más coronal con el fin de obtener estructura sana supragingival para poder realizar una adecuada restauración definitiva, sin riesgo de dañar los tejidos periodontales e invadir el ancho biológico (8, 17, 24). Este procedimiento está indicado en casos de fracturas corono-radiculares (que involucre esmalte, dentina y cemento con o sin compromiso pulpar) (8, 25), fractura radicular (que afecta al cemento, la dentina y la pulpa) (26), lesiones cariosas que se extienden cerca de la cresta ósea alveolar (27), reabsorción radicular cervical y dientes con falta de estructura dental supraginigival para proporcionar un efecto de férula adecuado (17, 28). En los casos en donde ocurra una fractura labial subgingival, también puede estar indicada la rotación del diente en 180 grados para reducir la cantidad de diente necesaria a ser extruida (6, 17). En algunos casos es importante limitar la cantidad de extrusión para mantener una proporción corono-radicular adecuada.

Algunas de las técnicas de extrusión quirúrgica publicadas en la literatura implican la elevación de colgajo con exposición cuidadosa del ápice, pero estas técnicas no se recomiendan para la zona anterior; actualmente se buscan abordajes más conservadores (6). Los estudios han reportado que el uso de fuerzas de tracción axial producen significativamente menos pérdida de cementoblastos en las superficies radiculares, en comparación con la extracción de dientes con fórceps (29). Una de las desventajas de la técnica sugerida en el presente reporte para luxar el diente es que, si el clínico no es gentil al aplicar presión, existe la posibilidad de ejercer altas fuerzas compresivas al ligamento periodontal a nivel apical y coronoradicular; esto puede causar daño a los cementoblastos y a las células del ligamento periodontal en algunos puntos alrededor de la superficie radicular, aumentando como consecuencia el riesgo de reabsorción radicular superficial (29, 30). Sin embargo, la reabsorción radicular superficial en estos casos no es de naturaleza progresiva y se asocia principalmente con la técnica quirúrgica (6, 31). Se han observado tasas más altas de reabsorción radicular en los casos en que el tratamiento de conductos radiculares se realizó antes del procedimiento de extrusión (6).

Aunque se ha reportado que el injerto óseo mejora la reparación tisular a nivel apical (11, 24), los beneficios no se han demostrado claramente. Por otro lado, la ruptura apical de los tejidos periodontales conduce a la formación de un coágulo apical, que posteriormente conduce a la formación de un andamio fibroso con maduración final en hueso esponjoso (32, 33); por esta razón, el injerto óseo no se consideró como opción de tratamiento en el presente caso.

Algunas ventajas de la técnica de extrusión quirúrgica son: tiempo operatorio corto y de restauración general en comparación con la extrusión ortodóncica; es un procedimiento relativamente fácil de ejecutar, con menor costo en comparación con las técnicas de alargamiento de corona convencionales, tiempo de consulta corto, la recuperación del paciente no es complicada y la cooperación a largo plazo por parte del paciente no es fundamental. Los posibles eventos adversos asociados a la técnica presentada en el presente reporte de caso pueden ser: fractura radicular durante el procedimiento de extrusión, reabsorción radicular superficial, pérdida ósea marginal, movilidad dental persistente, pérdida dental por compromiso de la inserción periodontal o proporción corono-radicualr inadecuada y anquilosis dental (no común con esta técnica porque todos los procedimientos se realizan en un ambiente controlado) (1-3, 8, 17). Otras limitaciones relacionadas con este procedimiento pueden ser: aceptación del paciente, dificultad para la provisionalización del diente de manera estética, establecer una buena higiene bucal del paciente en el período post operatorio (principalmente durante la primera semana post-operatoria) y el control de la hemorragia al momento de colocar la férula adhesiva flexible (8, 17).

CONCLUSIÓN

El seguimiento a 2 años del caso de extrusión quirúrgica presentado en este reporte mostró una reparación completa de los tejidos periapicales y un progeso avanzado en la reparación a nivel de cresta ósea. Clínicamente el diente permanece asintomático, sin movilidad y en completa función estética y biológica, demostrando un resultado satisfactorio de la técnica clínica presentada.

REFERENCIAS BIBLIOGRÁFICAS

1. Lee JH, Yoon SM. Surgical extrusion of multiple teeth with crown-root fractures: a case report with 18-months follow up. Dent Traumatol. 2015;31(2):150-5.
2. Singh A, Verma R. crown lengthening vs forced eruption. Orthodontic journal of nepal. 2011;1(1).
3. Sterr N, Becker A. Forced eruption: biological and clinical considerations. J Oral Rehabil. 1980;7(5):395-402.
4. Andersson L. Epidemiology of traumatic dental injuries. J Endod. 2013;39(3 Suppl):S2-5.
5. Petersson EE, Andersson L, Sorensen S. Traumatic oral vs non-oral injuries. Swed Dent J. 1997;21(1-2):55-68.
6. Das B, Muthu MS. Surgical extrusion as a treatment option for crown-root fracture in permanent anterior teeth: a systematic review. Dent Traumatol. 2013;29(6):423-31.
7. Yiğit Özer S, Uysal İ, Bahşi E. Surgical Extrusion of a Complete Crown Fractured Tooth: A Case Report. International Dental Research. 2011;1(2):70-4.
8. Argueta J, Orellana A, Plotino G. Surgical extrusion: A reliable technique for saving compromised teeth. A 5-years follow-up case report. Giornale Italiano di Endodonzia. 2018.
9. Moura LF, Lima MD, Moura MS, Carvalho PV, Cravinhos JC, Carvalho CM. Treatment of a crown-root fracture with intentional replantation - case report with 16-year follow-up. International endodontic journal. 2012;45(10):955-60.
10. Khayat A, Fatehi S. Clinical Evaluation of Forceps Eruption: Reestablishing Biologic Width and Restoring No Restorable Teeth. Indian Endodontic Journal. 2006;1(1).
11. Tegsjo U, Valerius-Olsson H, Olgart K. Intra-alveolar trans-plantation of teeth with cervical root fractures. Swed Dent J. 1978;2:73-82.
12. Roeters J, Bressers J. The combination of a surgical and adhesive restorative approach to treat a deep crown-root fracture: a case report. Quintessence Int. 2002;333(9).
13. Kim DS, Shin DR, Choi GW, Park SH, Lee JW, Kim SY. Management of complicated crown-root fractures using intentional replantation: two case reports. Dent Traumatol. 2013;29(4):334-7.
14. Bauer J, Spackman S, Chiappelli F, Prolo P. Evidence-based decision making in dental practice. J Evid Based Dent Pract. 2005;5(3):125-30.
15. Lilford RJ, Pauker SG, Braunholtz DA, Chard J. Decision analysis and the implementation of research findings. BMJ (Clinical research ed). 1998;317(7155):405-9.
16. Kar S, Tripathi A, Trivedi C. Effect of Different Ferrule Length on Fracture Resistance of Endodontically Treated Teeth: An In vitro Study. J Clin Diagn Res. 2017;11(4):ZC49-ZC52.
17. Elkhadem A, Mickan S, Richards D. Adverse events of surgical extrusion in treatment for crown-root and cervical root fractures: a systematic review of case series/reports. Dent Traumatol. 2014;30(1):1-14.
18. Veras SRA, Bem JSP, de Almeida ECB, Lins C. Dental splints: types and time of immobilization post tooth avulsion. J Istanb Univ Fac Dent. 2017;51(3 Suppl 1):S69-S75.
19. Hempton T, Dominici J. contemporary crown-lengthening therapy; a review. the journal of the american dental asociation. 2010;141(6).
20. Lai JY, Silvestri L, Girard B. Anterior esthetic crown-lengthening surgery: a case report. Journal (Canadian Dental Association). 2001;67(10):600-3.
21. Bajaj P, Chordiya R, Rudagi K, Patil N. Multidisciplinary approach to the management of complicated crown-root fracture: a case report. Journal of international oral health : JIOH. 2015;7(4):88-91.
22. Mohan KP, Ravindra RN, Roopa D, Kishore KK. Atraumatic surgical extrusion using periotome in esthetic zone: A case series. Journal of conservative dentistry : JCD. 2013;16(2):175-9.
23. Kim SH, Tramontina V, Passanezi E. A New Approach Using the Surgical Extrusion Procedure as an Alternative for the Reestablishment of Biologic Width. Int J Periodontics Restorative Dent. 2004;24(1).
24. Kahnberg K, Warfvinge J, Birgersson B. Intraalveolar transplantation. (I). The use of autologous bone transplants in the periapical region. International Journal of Oral Surgery. 1988;11(9).
25. Spinas E, Altana M. A new classification for crown fractures of teeth. J Clin Pediatr Dent. 2002;26(31).
26. Malhotra N, Kundabala M, Acharaya S. A review of root fractures: diagnosis, treatment and prognosis. Dent Update. 2011;38(6):615.
27. Kelly RD, Addison O, Tomson PL, Krastl G, Dietrich T. Atraumatic surgical extrusion to improve tooth restorability: A clinical report. J Prosthet Dent. 2016;115(6):649-53.
28. Juloski J, Radovic I, Goracci C, Vulicevic ZR, Ferrari M. Ferrule effect: a literature review. J Endod. 2012;38(1):11-9.
29. Oikarinen K, Stoltze K, Andreasen J. Influence of conventional forceps extraction and extraction with an extrusion instrument on cementoblast loss and external root resorption of replanted monkey incisors. J Periodontal Res. 1996(31).
30. Trope M. Root resorption of dental and traumatic origin: classification based on etiology. Practical periodontics and aesthetic dentistry : PPAD. 1998;10(4):515-22.
31. Oliveira B, Santiiago D, Lins D, Siebra J, Bastos R. Root resorption after dental traumas: classification and clinical, radiographic and histologic aspects. RSBO, editor2011.
32. Andreasen J, Andreasen F, Andersson Ltep--. Textbook and color atlas of traumatic injuries to the teeth. Copenhagen: Blackwell Munksgaard; 2007.
33. Farina R, Trombelli L. Wound Healing of Extraction Sockets. Endodontic Topics. 2013;25

Autor de correspondencia:
Jenner Argueta
e-mail: jennerargueta@gmail.com

Los autores declaran no presentar conflicto de interés.
Recibido: 2/2/2023
Aceptado: 1/3/2023

CC DENTAL
Endo Lovers

La casa del Endodoncista

Tenemos todo lo que necesitas.

@ccendolovers

www.ccdentalchile.cl

Marcia Tapia
Ventas 0934502338