


Tratamiento No Quirúrgico de una Lesión Periapical Extensa de Origen Endodóntico. Reporte de Caso


Non-Surgical Treatment of an Extensive Periapical Lesion of Endodontic Origin, Case Report




Miluska Zuloeta Noblecilla¹



Jorge Noriega Castañeda²



Rensso Vertiz Falla³



Renzo Nicolás Nazario Riquero³

¹ Residente de Endodoncia, Universidad Peruana de Ciencias Aplicadas, Lima Perú

² Docente posgrado en Periodoncia, Universidad Peruana de Ciencias Aplicadas, Lima, Perú

³ Docente posgrado en Endodoncia, Universidad Peruana de Ciencias Aplicadas, Lima, Perú

RESUMEN

El traumatismo dental trae consigo afecciones pulpares irreversibles que pueden desencadenar una necrosis del tejido pulpar. Debido a la ausencia de sintomatología en algunos casos, el proceso necrótico puede generar una lesión apical que a largo plazo puede alcanzar grandes extensiones.

Para tratar este tipo de lesiones apicales de gran tamaño, es necesario un adecuado diagnóstico clínico, complementado con la evaluación tomográfica, para la localización los dientes afectados. Es posible tratar estas afecciones con un abordaje no quirúrgico, obteniendo resultados favorables.

El presente reporte de caso tiene como objetivo presentar la resolución no quirúrgica de una lesión periapical extensa de origen endodóntico.

Palabras clave: Lesión periapical, Terapia endodóntica No quirúrgica, Tomografía Computarizada de Haz Cónico.

ABSTRACT

Dental trauma brings irreversible pulpal conditions that can trigger pulp tissue necrosis. Due to the absence of symptomatology in some cases, the necrotic process can generate an apical lesion that in the long term can reach large extensions.

To treat this type of large apical lesions, an adequate clinical diagnosis, complemented with tomographic evaluation, are necessary to locate the affected teeth. It is possible to treat these conditions with a non-surgical approach, obtaining favorable results.

This case report aims to present the non-surgical resolution of an extensive periapical lesion of endodontic origin.

Keywords: Periapical lesion, Nonsurgical Endodontic Therapy, Computerized cone-beam tomographic.

INTRODUCCIÓN

Las lesiones traumáticas de los dientes son frecuentes y usualmente involucran los dientes anteriores de los pacientes jóvenes. La respuesta a este trauma dental puede ser variado, incluyendo: pulpitis, calcificaciones pulpaes, reabsorciones internas y en algunas otras ocasiones llegar a desencadenar una necrosis pulpar parcial o total. (1)

Este deterioro del tejido pulpar trae consigo condiciones anaerobias, las cuales favorecen el crecimiento de microorganismos oportunistas que desarrollan lesiones a nivel periapical en respuesta al contenido antigénico del canal radicular mediante mecanismos inmuno-patológicos. (2)

De acuerdo con Sullivan y colaboradores, estas lesiones apicales pueden clasificarse en abscesos, granulomas o quistes apicales y la gravedad de la lesión será directamente proporcional al tiempo en que no haya sido tratado el origen de la lesión. (3)

En el caso de grandes lesiones apicales, las opciones de tratamiento varían desde el tratamiento de canal radicular no quirúrgico y/o la microcirugía apical hasta la exodoncia de la pieza dental. (4)

Históricamente hasta 1960 los endodoncistas, patólogos y cirujanos buco maxilo faciales consideraban que las lesiones periapicales extensas (entre 7 a 18mm de diámetro) necesitaban siempre de un tratamiento quirúrgico complementario, y que el tratamiento endodóntico ortógrado no era suficiente. Sin embargo, en la actualidad ese concepto ha cambiado. (5)

Para un correcto diagnóstico, es necesario contar con la tomografía computarizada con haz de cono (TCHC). Varios estudios han demostrado que la imagen tomográfica computarizada de haz cónico es más precisa que la radiografía para identificar lesiones periapicales; estas imágenes podrán complementar los hallazgos clínicos y obtener un adecuado diagnóstico. (6)

El objetivo de este reporte de caso fue presentar la resolución no quirúrgica de una lesión periapical extensa de origen endodóntico.

PRESENTACIÓN DE CASO CLÍNICO

Paciente de 25 años de sexo masculino, ASA I, fue derivado del servicio de cirugía bucal y maxilofacial al servicio de endodoncia del Centro Universitario de Salud de la Universidad Peruana de Ciencias Aplicadas (CUS-UPC).

El paciente refiere que hace siete años recibió un golpe en la zona de los dientes anteroinferiores cuando practicaba Taekwondo. Al no presentar sintomatología posterior al evento, decidió no asistir a una consulta dental. Sin embargo, hace cuatro meses notó que el diente 3.1 presentaba un oscurecimiento de la corona.

Evaluación clínica

Se decide realizar la evaluación clínica de todos los dientes anteroinferiores.

Al examen clínico se aprecia discromia coronaria del diente 3.1 (Figura 1) y aumento de volumen a nivel de la encía adherida de los dientes anteroinferiores, de consistencia dura, bordes circunscritos no depresible.

Los dientes 3.1 y 3.2 tuvieron respuesta negativa a la prueba de sensibilidad pulpar al frío. Respuesta dolorosa (puntuación 4 de acuerdo a escala visual análoga (EVA) (7)) a percusión vertical y horizontal. Movilidad grado 2 según escala de Miller. (8)

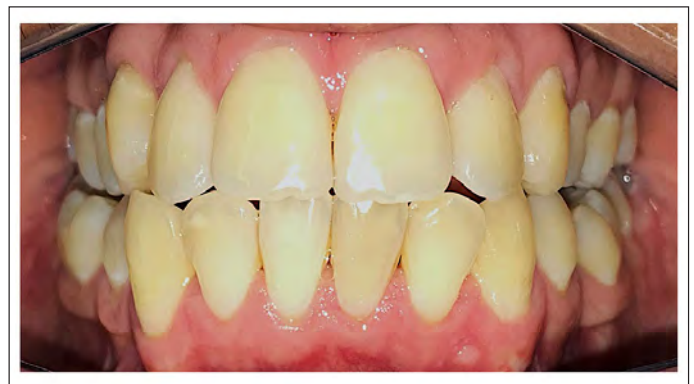

Figura 1. Registro fotográfico inicial

Exámenes auxiliares

En la radiografía panorámica, se observó una amplia imagen radiolúcida de bordes definidos extendida entre los dientes 3.3 y 4.3. (Figura 2)

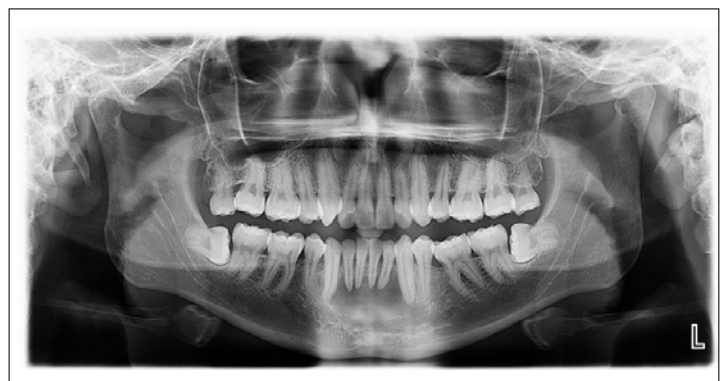

Figura 2. Radiografía panorámica

Se decidió indicar una TCHC, reportando una imagen hipodensa de 23x13x10mm, considerada de tipo 5E según la clasificación de Estrella y colaboradores (9).

Ante ello, se realizó una biopsia de la lesión. El diagnóstico anato-mo-patológico fue de absceso apical crónico. (Figura 3)

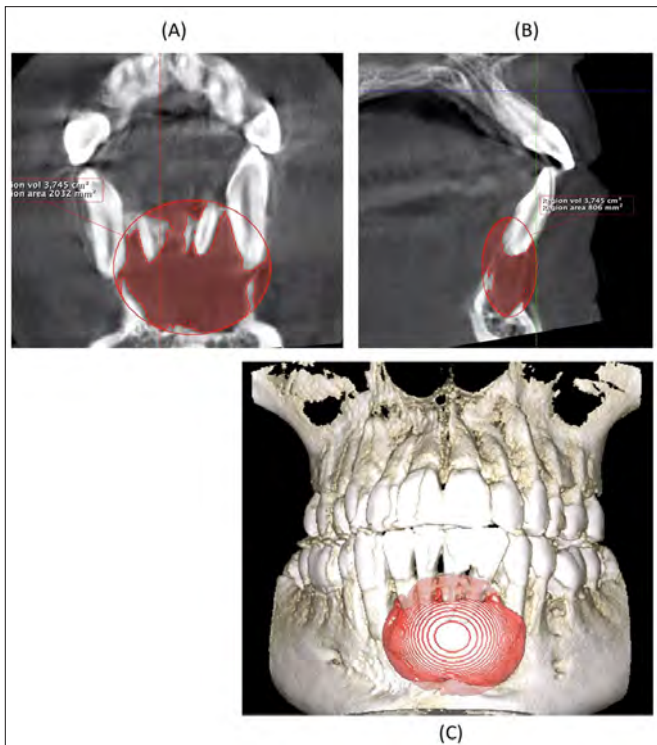


Figura 3. Tomografía computarizada con haz de cono evidenciando la lesión apical extensa: A. corte coronal, B. corte sagital, C. Reconstrucción 3D.

Luego de la evaluación clínica y de los exámenes auxiliares, se resuelve que el diagnóstico de los dientes 3.3, 4.1, 4.2 y 4.3 fue de pulpa normal, mientras que el diagnóstico de los dientes 3.1 y 3.2 fue de necrosis pulpar con absceso apical crónico, de acuerdo con el consenso de la AAE. (10)

Se decidió abordar el caso clínico optando por el tratamiento endodóntico no quirúrgico de los dientes 3.2 y 3.1. Por consideraciones biológicas y fisiológicas del paciente se indicó un tratamiento ortógrado, sin descartar una microcirugía apical en caso se produzca una reagudización de la lesión.

Tratamiento

Se utilizó una cárpula de anestesia infiltrativa con vasoconstrictor Newcaína 2% (Lidocaína con epinefrina 1:80000), para luego realizar el aislamiento absoluto y posterior apertura cameral de los dientes 3.1 y 3.2.

Se determinó la longitud de trabajo con la ayuda de un localizador apical electrónico Root ZX Mini (J Morita, Japón); para esta medición se utilizaron instrumentos de 25mm de calibre número 10 C-Pilot (VDW, Alemania), con movimientos horario y antihorario hasta

llegar a la longitud de trabajo marcada por el localizador apical electrónico. Se confirmó la medida mediante una radiografía periapical, estableciendo una longitud de trabajo de 20.5mm para el diente 3.1 y de 22.5mm para el diente 3.2. (Figura 4)

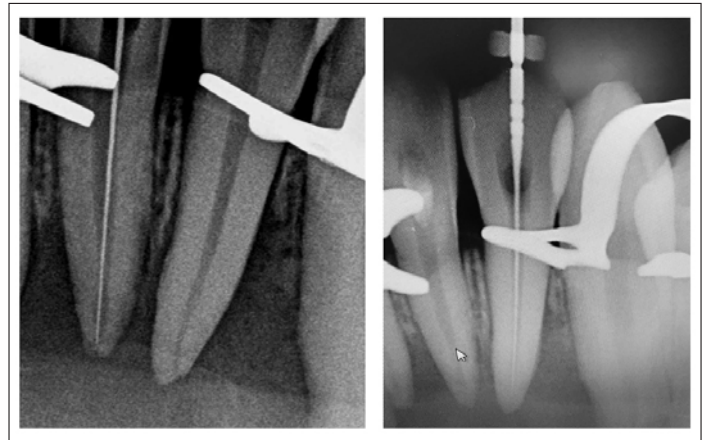

Figura 4. Longitud de trabajo de los dientes 3.1 y 3.2, corroborada en la radiografía periapical.

Para la preparación químico-mecánica de ambos dientes, se realizó una técnica híbrida de instrumentos rotatorios; primero se utilizó una lima Mtwo 10/.04 rotatoria (VDW, Alemania), seguidamente la lima Reciproc 25 (VDW, Alemania), finalizando la preparación con la lima Mtwo 35/.04 rotatoria (VDW), conformándose el tope apical (Figura 5).

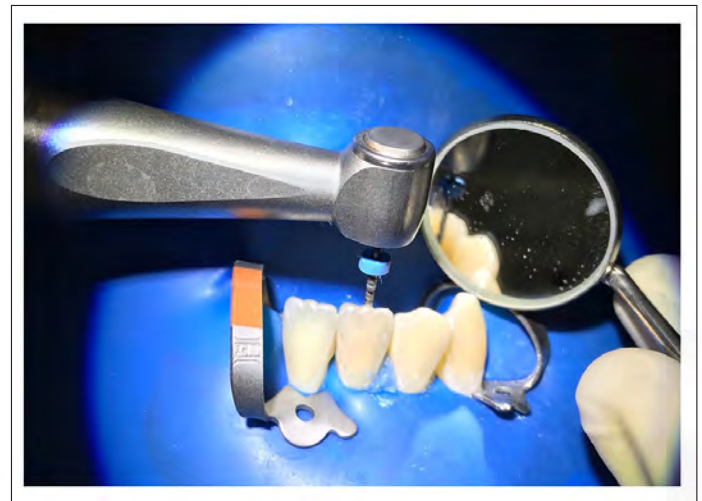


Figura 5. Preparación químico- mecánica de los dientes 3.1 y 3.2 con limas rotatorias.

Se realizó la patencia apical entre limas con un instrumento manual C-Pilot número 10, y se irrigó durante toda la preparación con NaOCl al 4% (Clorox 4%, Clorox © Company) en cada cambio de instrumento. (Figura 6).

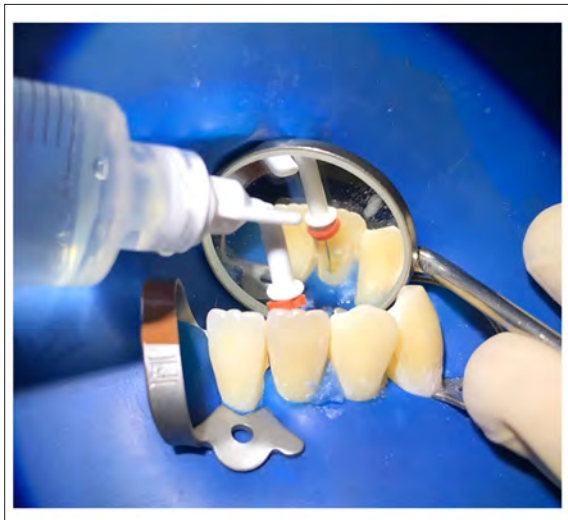

Figura 6. Irrigación con NaOCl al 4%.

Durante la primera sesión del tratamiento se observó un drenaje purulento en el diente 3.1; por ello, se decidió dejar el canal medicado por un lapso de 7 días con hidróxido de calcio en polvo (Maquira, Brasil), utilizando como vehículo una solución de suero fisiológico. Se hizo recambio de medicación intracanal por dos semanas seguidas, hasta observar la detención del exudado purulento.

Luego de 2 semanas, se prosiguió con la obturación de los canales, utilizando gutapercha Mtwo 35 con taper 0.04 (VDW, Alemania) para cada uno de los dientes. La técnica utilizada para la obturación fue la compactación lateral; ésta se realizó con la ayuda de espaciadores manuales de tipo A, B, C (Dentsply - Maillefer, Suiza), se utilizaron conos accesorios de calibres 15, 20 y 25. El cemento con el que se obturó fue Endofill (Dentsply – Maillefer, Suiza) (Figura 7).

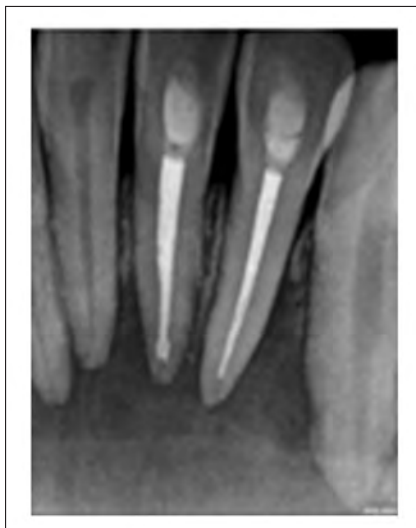

Figura 7. Radiografía control de obturación de los dientes 3.1 y 3.2.

Se determinó realizar controles periódicos para la evaluación de criterios clínicos, radiográficos y tomográficos e ir observando la ausencia de signos y síntomas clínicos, así como la reducción del tamaño de la radiolucencia periapical. En el control de seguimiento a un mes de realizado el tratamiento, se reportó ausencia de sintomatología y desaparición del edema antero inferior.

El segundo control fue realizado a los tres meses del término del tratamiento. A la evaluación clínica, se mantiene la ausencia de signos y síntomas, a la evaluación radiográfica aún no se evidencian cambios significativos de la zona afectada (Figura 8).

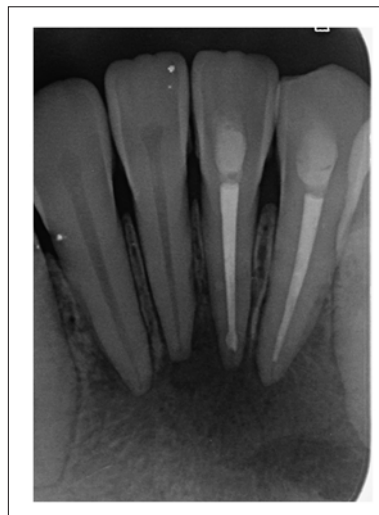

Figura 8. Radiografía de control post operatorio a los 3 meses

Un tercer control, realizado a los seis meses del tratamiento endodóntico, mostró la permanencia de la ausencia de signos y síntomas clínicos. Radiográficamente se observó disminución del área radiolúcida periapical. (Figura 9).

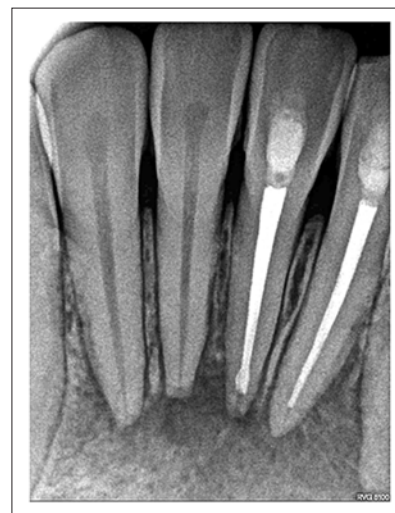


Figura 9. Radiografía de control post operatorio a los 6 meses. Se observa disminución de la IRL a nivel periapical.

Se indicó una TCHC a 9 meses post tratamiento endodóntico, para ser contrastado con las imágenes pre tratamiento, además de valorar la reparación ósea en una vista tridimensional. De Paula-Silva, F y colaboradores realizaron un estudio in vivo en perros, donde se comparó la evaluación histopatológica como "estándar de oro" con la evaluación de TCHC luego de seis meses del tratamiento endodóntico, concluyendo que existía información similar respecto a las dimensiones de las lesiones periapicales obtenidas. (11)

En la TCHC de control, a los cortes transversal, sagital y coronal se evidenció osificación como signo de recuperación de la lesión principal; se observó mayor densidad de la placa cortical vestibular en comparativa con la TCHC inicial. (Figura 10).

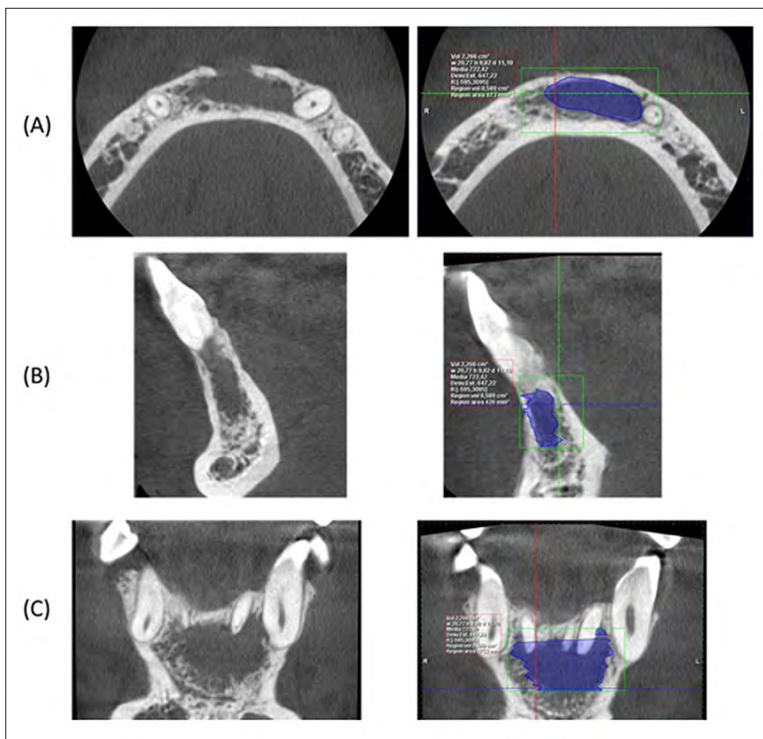


Figura 10. Cambios tomográficos a 9 meses post tratamiento. (A) Cortes transversales, (B) Cortes sagitales, (C) Cortes coronales.

Se realizó un cuarto control a los 18 meses de terminado el tratamiento endodóntico, evidenciando ausencia de signos y síntomas clínicos. Radiográficamente se visualizó una reducción de la imagen radiolúcida periapical, concentrándose en los ápices radiculares de las piezas 3.1 y 4.1.

Se planea seguir con los controles. Según la ESE, para el tamaño de lesión descrita se debe hacer un control clínico- radiográfico y tomográfico mínimo de 4 años. (12)

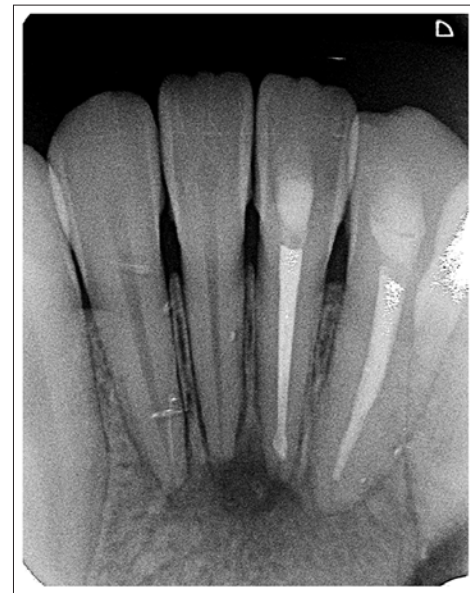


Figura 11. Radiografía de control post operatorio a los 18 meses.

DISCUSIÓN

De acuerdo con la AAE, los dientes con reabsorción apical y grandes lesiones periapicales, especialmente aquellas que se extienden para causar expansión de las corticales, son casos complejos que a menudo necesitan intervención quirúrgica. Sin embargo, de acuerdo con Soares y colaboradores, el tratamiento quirúrgico debe reservarse preferiblemente como una segunda línea de tratamiento y considerarlo solo cuando el tratamiento conservador no ha podido resolver la patología perirradicular. Bajo este concepto, en el presente caso se decidió comenzar por un abordaje ortógrado, sin descartar la microcirugía apical en caso se produzca la reagudización de la lesión. (5 y 13)

Los procesos relacionados en la recuperación de esta lesión periapical extensa podrían ser otorgados al efecto de la preparación químico- mecánica en la microbiota intracanal. Costa y colaboradores afirman que la efectividad de los procedimientos de preparación permiten reducir las poblaciones de bacterias en los dientes tratados endodónticamente. (14), la preparación del conducto radicular debe ser lo suficientemente grande en el segmento apical para aumentar la limpieza y la desinfección y, al mismo tiempo, debe ser compatible con la anatomía de la raíz. (15)

Otro de los factores para promover la recuperación de la lesión apical está en la descompresión de la lesión establecida por la patencia apical por apertura mecánica del foramen radicular.

La solución irrigante de elección fue el NaOCl, debido a sus propiedades antimicrobianas y capacidad de disolución de tejidos. Los patógenos endodónticos son altamente susceptibles al NaOCl. Esta sustancia supuestamente ejerce su efecto antibacteriano al inducir la oxidación irreversible de grupos sulfhidrilo de enzimas bacterianas esenciales, pero también puede tener efectos nocivos sobre el ADN bacteriano y las actividades asociadas a la membrana (16); también, la acción antimicrobiana complementaria del hidróxido de calcio, posiblemente debido a su pH alcalino y al efecto de los iones calcio e hidroxilo en el tejido periapical y los microorganismos. La pasta de hidróxido de calcio se ha utilizado para ayudar a secar canales persistentemente húmedos y neutralizar endotoxinas bacterianas (acción antiendotoxina), reduciendo así la inflamación periapical. (17) Sjögren y colaboradores encontraron que el uso de hidróxido de calcio como medicación intracanal durante una semana fue suficiente para reducir las bacterias en los canales radiculares. (18)

Además, en el estudio a largo plazo de Çaliskan y Sen se ha informado que el tratamiento con hidróxido de calcio produjo una alta frecuencia de curación periapical, aproximadamente el 72,5% de todos los casos curados se recuperaron con éxito dentro de los 12 meses posteriores al tratamiento. (19)

Finalmente, la acción del sistema inmune en el componente epitelial de la lesión también será determinante para una adecuada recuperación del tejido, especialmente en casos similares al presentado. (14)

Es difícil determinar con el examen radiográfico de rutina si existe una curación completa o si la descompresión de la lesión reduce la erosión de las placas corticales. Las técnicas más sofisticadas, como la TCHC, pueden proporcionar una mejor imagen de la zona intraósea. Los estudios de resultados a largo plazo proporcionan información indispensable sobre los cambios dinámicos de las lesiones periapicales después del tratamiento endodóntico y el desarrollo de periodontitis apical. En particular, los estudios de TCHC pueden medir con precisión el volumen de las lesiones óseas periapicales, lo que permite una evaluación cuidadosa de los cambios volumétricos de las lesiones periapicales después del tratamiento endodóntico. (20) Según la ESE, para el tamaño de lesión descrita se debe hacer un control clínico- radiográfico y tomográfico periódico, con un mínimo de 4 años post tratamiento para observar los signos radiográficos, como el cambio de densidad dentro de la lesión, la reforma trabecular y la formación de la lámina dura, especialmente alrededor de los vértices de los dientes comprometidos. (13)

Ghorbanzadeh y colaboradores reportaron un caso donde se observó la regeneración ósea a 18 meses post tratamiento; se reportaron características similares a la del presente reporte. (21)

CONCLUSIÓN

El éxito del tratamiento endodóntico no quirúrgico, independientemente del tamaño de la lesión con la que nos encontremos, siempre estará sujeto a un buen diagnóstico. Un completo desarrollo de la historia del paciente, junto a la evaluación clínica y los exámenes complementarios, nos llevarán al origen del desarrollo de la lesión periapical y con ello plantear como primera opción un tratamiento conservador y eficaz, el cual nos lleve a resultados favorables en el tiempo.

REFERENCIAS BIBLIOGRÁFICAS

- Oztan MD. Endodontic Treatment of Teeth Associated With a Large Periapical Lesion. *Int Endod J.* 2002;35(1):73–8.
- Chen MY-H, Chen K-L, Chen C-A, Tayebaty F, Rosenberg PA, Lin LM. Responses of Immature Permanent Teeth With Infected Necrotic Pulp Tissue and Apical Periodontitis/Abscess to Revascularization Procedures. *Int Endod J.* 2012;45(3):294–305.
- Sullivan M, Gallagher G, Noonan V. The root of the problem. *J Am Dent Assoc.* 2016;147(8):646–9.
- Torabinejad M, Corr R, Handysides R, Shabahang S. Outcomes of Nonsurgical Retreatment and Endodontic Surgery: A Systematic Review. *J Endod.* 2009;35(7):930–7.
- Soares J, Santos S, Silveira F, Nunes E. Nonsurgical Treatment of Extensive Cyst-Like Periapical Lesion of Endodontic Origin. *Int Endod J.* 2006;39(7):566–75.
- Venskutonis T, Plotino G, Juodzbalys G, Mickevičienė L. The Importance of Cone-Beam Computed Tomography in the Management of Endodontic Problems: A Review of the Literature. *J Endod.* 2014;40(12):1.
- Riaz A, Maxood A, Abdullah S, Saba K, Din SU, Zahid S. Comparison of frequency of post-obturation pain of single versus multiple visit root canal treatment of necrotic teeth with infected root canals. A Randomized Controlled Trial. *J Pak Med Assoc.* 2018;68(10):1429–1433.
- Zorrilla C, Vallecillo M. Importancia de los índices periodontales en la evolución de los implantes osteointegrados. *Av Periodon Implant.* 2002;14(2):75–9.
- Estrela C, Bueno MR, Azevedo BC, Azevedo JR, Pécora JD. A New Periapical Index Based on Cone Beam Computed Tomography. *J Endod [Internet].* 2008 Nov;34(11):1325–31. Available from: <https://linkinghub.elsevier.com/retrieve/pii/S0099239908007334>
- American Association of Endodontists. AAE Consensus Conference Recommended Diagnostic Terminology. *J Endod.* 2009;35(12):1634.
- De Paula-Silva, F. W. G., Júnior, M. S., Leonardo, M. R., Consolaro, A., & da Silva, L. A. B. Cone-beam computerized tomographic, radiographic, and histologic evaluation of periapical repair in dogs' post-endodontic treatment. *Oral Surgery, Oral Medicine, Oral Pathology, Oral Radiology, and Endodontology;* 2009 108(5), 796–805. doi:10.1016/j.tripleo.2009.06.016
- European Society of Endodontology. Quality guidelines for endodontic treatment: consensus report of the European Society of Endodontology. *Int Endod J.* 2006;39:921–30.
- American Association of Endodontists. *Guide to Clinical Endodontics.* 6 ed. Chicago, IL; 2016. 40 p.

14. Costa R, Zandi H, Kristoffersen A, Enersen M, Mdala I, Ørstavik D, et al. Influence of the Apical Preparation Size and the Irrigant Type on Bacterial Reduction in Root Canal-treated Teeth With Apical Periodontitis. *J Endod.* 2017;43(7):1058–63.
15. Rodrigues, R. C. V., Zandi, H., Kristoffersen, A. K., Enersen, M., Mdala, I., Ørstavik, D., Rôças, I. N., & Siqueira, J. F. (2017). Influence of the Apical Preparation Size and the Irrigant Type on Bacterial Reduction in Root Canal-treated Teeth with Apical Periodontitis. *Journal of Endodontics*, 43(7), 1058–1063. <https://doi.org/10.1016/j.joen.2017.02.004>.
16. Rôças, I. N., & Siqueira, J. F. (2011). Comparison of the in vivo antimicrobial effectiveness of sodium hypochlorite and chlorhexidine used as root canal irrigants: A molecular microbiology study. *Journal of Endodontics*, 37(2), 143–150. <https://doi.org/10.1016/j.joen.2010.11.006>
17. Santos Soares, S. M. C., Brito-Júnior, M., De Souza, F. K., Zastrow, E. Von, Cunha, C. O. Da, Silveira, F. F., Soares, J. A. Management of cyst-like periapical lesions by orthograde decompression and long-term calcium hydroxide/chlorhexidine intracanal dressing: A case series. *Journal of Endodontics*. 2016; 42(7), 1135–1141. <https://doi.org/10.1016/j.joen.2016.04.021>
18. Sjögren U, Figdor D, Spångberg L, Sundqvist G. The Antimicrobial Effect of Calcium Hydroxide as a Short-Term Intracanal Dressing. *Int Endod J.* 1991;24(3):119–25.
19. Calişkan MK, Sen BH. Endodontic Treatment of Teeth With Apical Periodontitis Using Calcium Hydroxide: A Long-Term Study. *Endod Dent Traumatol.* 1996;12(5):215–21.
20. Zhang, M. M., Liang, Y. H., Gao, X. J., Jiang, L., Van Der Sluis, L., & Wu, M. K. Management of Apical Periodontitis: Healing of Post-treatment Periapical Lesions Present 1 Year after Endodontic Treatment. *Journal of Endodontics*. 2015; 41(7), 1020–1025. <https://doi.org/10.1016/j.joen.2015.02.01>
21. Ghorbanzadeh S, Ashraf H, Hosseinpour S, Ghorbanzadeh F. Nonsurgical Management of a Large Periapical Lesion: A Case Report. *Iran Endod J [Internet]*. 2017;12(2):253–6. Available from: <http://www.ncbi.nlm.nih.gov/pubmed/28512496>

Autor de correspondencia:

Miluska Zuloeta Noblecilla
e-mail: milusk1391@gmail.com

Recibido 31/12/2019

Aceptado 17/7/2020

Los autores declaran que no existe conflicto de interés.

AGRADECIMIENTOS

“En memoria a mi mentor Rensso Vertiz, descanse en Paz, gracias por tanto.”