Guías Endodónticas 3D, tratamiento para dientes calcificados: Revisión narrativa de la Literatura

3D Endodontic Guides, treatment for calcified teeth: Narrative Review of the Literature.

Pedro Alarcón G. [1] **María José Elgueta B.**[2] **Constanza Ramírez L.** [3]

[1] MSc. Profesor Adjunto Cátedra de Endodoncia Universidad de Valparaíso; Cirujano Dentista de la Universidad de Concepción; Especialista en Endodoncia, UDD Concepción, Chile.
[2] Cirujano Dentista UNAB; Especialista en Endodoncia, Universidad de Valparaíso, Chile.
[3] Cirujano Dentista UVM; Especialista en Endodoncia, Universidad de Valparaíso, Chile.

RESUMEN

El tratamiento endodóntico en dientes con obliteración del canal pulpar (PCO) es un desafío importante, ya que aumenta las probabilidades de crear una desviación del trayecto anatómico del canal radicular e incluso producir una perforación. En la actualidad se han incorporado nuevas tecnologías en endodoncia, como es el uso de guías estáticas estrictas diseñadas por CAD-CAM, para orientar una fresa especialmente diseñada que conduzca a la zona permeable del canal.

El objetivo de este trabajo fue realizar una revisión narrativa de la literatura con el fin de identificar si las guías endodónticas estáticas son eficientes en la localización y acceso endodóntico de dientes con obliteración del canal pulpar en dientes anteriores. Se realizó una búsqueda bibliográfica en diferentes bases de datos: Pubmed, Scopus y Web of Science para obtener datos publicados. Se utilizaron los términos de búsqueda "Calcified", "Obliterated teeth", "Guided", "Computer-Aided Design", "Treatment" y "Therapy" en conjunto al conector booleano "AND" y "OR".

De un total de 22 estudios seleccionados, 17 artículos determinaron que la técnica es eficiente, segura y precisa para localizar conductos calcificados con la menor cantidad de desgaste dentario, 11 artículos concluyeron que se ve una significativa reducción en el tiempo clínico del tratamiento y 7 demostraron que el riesgo de iatrogenia es bajo. Se logró determinar que las guías endodónticas son un tratamiento eficiente en casos de conductos calcificados, ya que permiten el acceso, localización y permeabilización del conducto radicular de manera efectiva, siempre y cuando exista una adecuada planificación.

Palabras clave: Guía endodoncia, guías impresas, técnica guiada, calcificación del canal pulpar, dientes calcificados.

ABSTRACT

Endodontic treatment in teeth with pulp canal obliteration (PCO) is a significant challenge, as it increases the chances of creating a deviation from the anatomical path of the root canal and even producing a perforation. Currently, new technologies have been incorporated in endodontics, such as the use of strict static guides designed by CAD-CAM, to guide a specially designed drill that leads to the permeable zone of the canal.

The purpose of this narrative review of the literature in order to identify whether static endodontic guides are efficient in the location and endodontic access of teeth with obliteration of the pulp canal in anterior teeth. A bibliographic search was carried out in different databases: Pubmed, Scopus and Web of Science to obtain published data. The search terms "Calcified", "Obliterated teeth", "Guided", "Computer-Aided Design", "Treatment" and "Therapy" were used in conjunction with the Boolean connector "AND" and "OR".

Of a total of 22 selected studies, 17 articles determined that the technique is efficient, safe and accurate to locate calcified canals with the least amount of dental wear, 11 articles concluded that a significant reduction is seen in the clinical treatment time and 7 demonstrated that the risk of iatrogenesis is low. It was determined that endodontic guides are an efficient treatment in cases of calcified canals, since they allow access, location and permeabilization of the root canal effectively, as long as there is adequate planning.

Keywords: Endodontic guide, printed guides, guided technique, pulp canal calcification, calcified teeth.

INTRODUCCIÓN

Las calcificaciones del canal radicular son un hallazgo habitual en la práctica clínica odontológica, y se caracterizan por el depósito de dentina terciaria ya sea reparadora y/o reactiva (1). La obliteración del canal pulpar (PCO) puede ser producto de una reacción de la dentina ante una caries o trauma; pueden ser localizadas o difusas, y pueden encontrarse en la pulpa coronal y más característicamente en la pulpa radicular. Generalmente la obliteración pulpar se asocia a traumatismos como concusión o luxación dental, reimplantación intencional y/o a movimientos de ortodoncia (2). Este estímulo provocaría una aposición anormal de tejido mineral en el interior del canal radicular, determinando así la extensión de la calcificación.

Existe en la literatura diversos sinónimos para hablar sobre un mismo fenómeno, pero la Asociación Americana de Endodoncia (AAE) cataloga que el término más propicio para referirse a este depósito incontrolado de tejido mineral es hablar de mineralización pulpar (3).

Los dientes afectados que presentan obliteración de los canales radiculares pueden plantear problemas para el clínico, tanto para la localización como para la exploración de sus canales. Es por ello, que el uso de magnificación y transiluminación, así como el examen cuidadoso de los cambios de coloración y las formas de la cámara pulpar, pueden facilitar la localización segura de los canales (4,5).

En el escenario actual, el manejo de canales obliterados incluye una variedad de instrumentos tales como fresas de tallo largo, desbridadores, exploradores pulpares, puntas ultrasónicas, limas de pequeño calibre y microscopía. Además, del uso de soluciones irrigantes como hipoclorito de sodio y EDTA (1). Asimismo, la incorporación de nuevas tecnologías en la endodoncia como la tomografía computarizada de haz cónico (CBCT), el escáner intraoral y el uso de guías endodónticas han ayudado según lo narrado por la literatura, en el acceso y ubicación real de los canales, en aquellos casos donde el abordaje convencional es gran complejidad clínica (6,7). El término obliteración del canal pulpar (PCO), dado por Andreasen y cols. en 1987, parece ser el término más apropiado para describir las secuelas después de un trauma dental (8). En el año 2020, la AAE actualiza su definición, catalogándola como una respuesta pulpar ante el trauma, caracterizada por la deposición rápida de tejido duro dentro del espacio del canal radicular; todo el espacio puede aparecer obliterado radiográficamente debido a la deposición extensa, sin embargo, una porción del espacio pulpar permanece en secciones histológicas (9). Es un fenómeno bastante común y se estima que la incidencia varía ampliamente (10).

El acceso guiado es considerado como conservador del remanente dentinario, debido a que la planificación previa del tratamiento logra evitar la remoción excesiva del tejido. De la misma manera se ha visto una reducción de posibles iatrogenias, como desviaciones y/o futuras perforaciones (11,12,13,14,15).

Como toda nueva tecnología, también se describen desventajas relativas, que se pueden mitigar según diversos autores, al modificar diámetro o longitud del instrumental rotatorio a utilizar, así como también realizando un minucioso manejo clínico en todas las etapas del tratamiento guiado.

El objetivo de este trabajo es realizar una revisión narrativa de la literatura e identificar si las guías endodónticas son eficientes para la localización y acceso endodóntico de dientes anteriores con conductos calcificados.

MATERIAL Y MÉTODO

Se realizó una búsqueda bibliográfica en diferentes bases de datos: Pubmed, Scopus y Web of Science para obtener datos publicados. Se incluyeron un total de 22 estudios: 19 reportes de caso, 2 estudios in-vitro y 1 estudio observacional respecto al uso de guías endodónticas como tratamiento para localizar canales calcificados.

Criterios de Inclusión

- Estudios en dientes anteriores humanos con formación radicular completa.
- Estudios en dientes anteriores calcificados.
- Estudios que incluyan uso de guías para acceso endodóntico.
- Estudios que evalúen qué tan segura es la localización de canales radiculares.
- Estudios en inglés o español.

Criterios de Exclusión

- Estudios en dientes animales.
- Estudios de guías quirúrgicas.
- Estudios con conflicto de interés.

Primero se seleccionaron las llaves de búsqueda en base a los términos MeSH y se realizó una búsqueda individual de cada llave en las distintas bases de datos. Luego se realizó la búsqueda integrando todas las llaves en las diferentes bases de datos: Calcified OR Obliterated AND teeth AND Guided OR Computer-Aided De-

sign AND Treatment OR Therapy. No se encontró término MeSH para 'endodoncia guiada', por lo que se adaptó el término posteriormente en las bases de datos. La selección de los estudios fue primero por título, luego por resumen y, finalmente, por texto completo para identificar los artículos que cumplían con los criterios de inclusión y exclusión.

Las características más relevantes de los estudios seleccionados para la revisión fueron: año de publicación, revista de publicación, diseño del estudio. Se declara que no hubo conflicto de interés por parte de los autores en esta revisión. Se realizó la búsqueda bibliográfica en cada uno de los buscadores donde se obtuvo un total de 274 artículos (162 en Web of Science, 23 Pubmed, 52 Scopus). El diagrama de flujo describe el proceso de búsqueda de la información (Figura 1).

Figura 1. *Diagrama de flujo de resultados según metodología de búsqueda.*

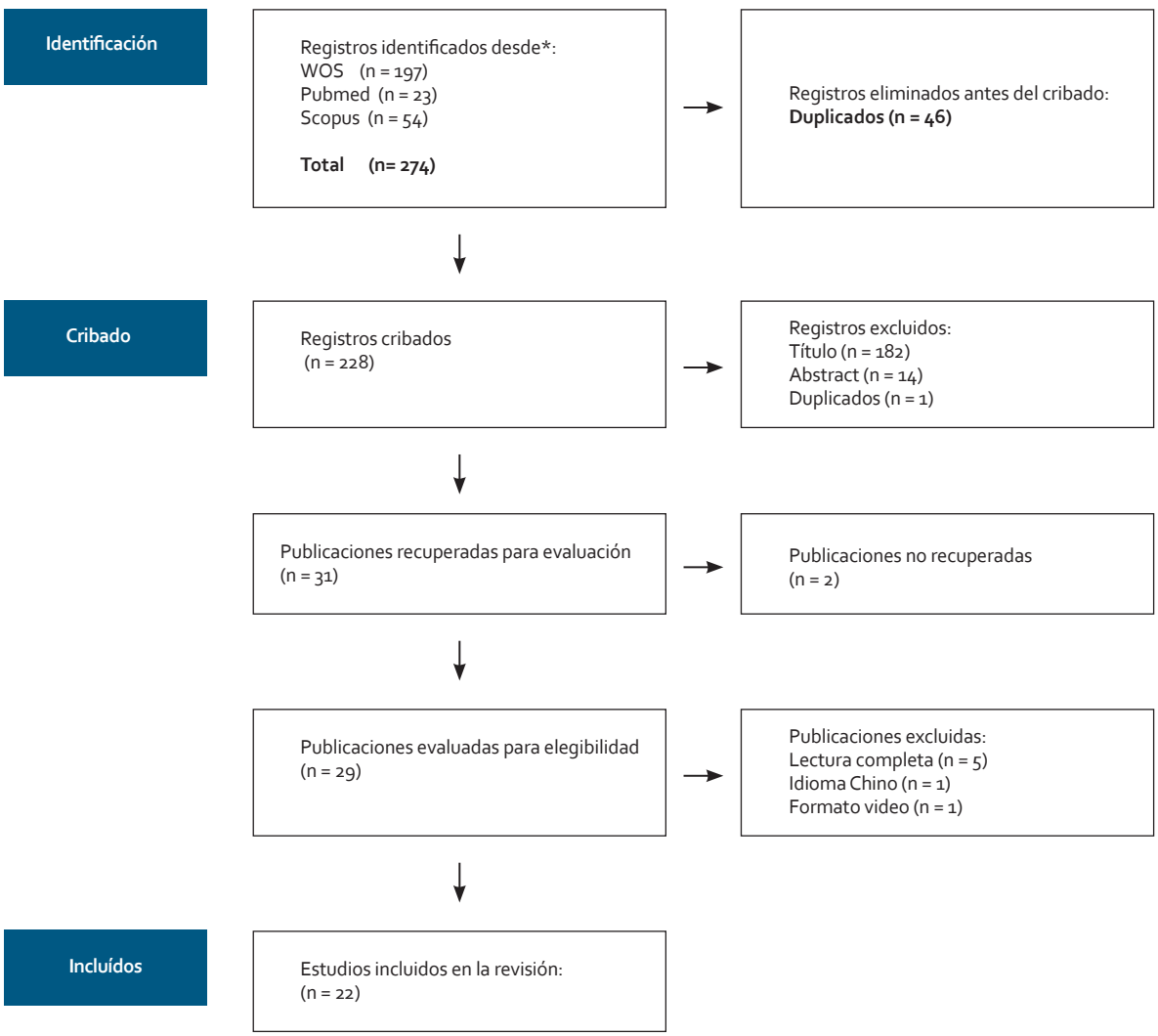

A continuación, se ordenan los artículos seleccionados para la revisión de la literatura indicando su autor principal, revista científica o fuente, año de publicación, país y muestra.

Tabla 1. *Tabulación de artículos seleccionados por autor, referencia, revista, año de publicación, país, tamaño de la muestra, etiología, diámetro de la fresa y resultados del artículo basados en el éxito de la localización del canal radicular. (N/E: no especifica).*

Autor Principal (Referencia)	Fuente	Año	País	Muestra	Etiología	Diámetro fresa	Resultados
Ali, A. (16)	Saudi Endod J.	2020	***India***	5	Trauma	1mm	Localización de canales radiculares exitosa, con menos desgaste.
Barbosa, B. (17)	Iranian Endod J.	2021	***Brasil***	1	Trauma	N/E	Localización de canal radicular exitosa.
Bordone, A. (18)	Giornale Ital. di Endod.	2020	***Francia***	4	Trauma	0.75mm	Localización de canal radicular exitosa.
Braga Diniz, J. (19)	Iranian Endod. J.	2022	***Brasil***	3	Trauma	N/E	Técnica predecible y segura.
Buchgreitz, J. (20)	Int. Endod. J.	2019	***Dinamarca***	50	Trauma	1.2mm	Precisión general óptima o aceptable.
Connert, T. (21)	J. Endo.	2017	***Suiza***	60	N/E	0.85mm	Las desviaciones fueron pocas (0,12 a 0,13 mm). El ángulo de desviación fue de 1,59°. El tiempo medio de tratamiento fue de 10 min/diente.
Connert, T. (12)	J. Endod.	2019	***Suiza***	48	N/E	0.85mm	La duración media del tratamiento fue de 21,8 min para la técnica convencional y de 11,3 min para endodoncia guiada. Utilizando la técnica convencional, 10/24 endodoncias fueron negociadas (41,7%) y usando guía 22/24 (91,7%).
Dąbrowski, W. (14)	Int J Env. Res. Public Health	2022	***Polonia***	2	Trauma	0.80mm	Abordaje más predecible y preciso. Se evita preparación excesiva y daños iatrogénicos.
Doranala, S. (22)	J Adv. Oral Res.	2020	***India***	1	Trauma	N/E	Permite una cavidad de acceso mínimo con un resultado predecible.
Flores, E. (23)	Brazilian Dental Science	2022	***Brasil***	1	N/E	1.3mm	Localización de canal radicular en menos tiempo, menos desgaste y de manera efectiva.
Fonseca , W. (24)	Endod. J	2018	***Brasil***	2	Trauma	1.3mm	Localización de canal, con menos desgaste, menos tiempo y de manera efectiva .
Fonseca, W. (25)	Endod. J	2022	***Brasil***	1	Trauma	1.3mm	El uso de guías es segura, exitosa y reduce el desgaste de estructura y disminuye posibilidad de desviaciones cuando se planifica correctamente.
Hegde, G. (1)	J Conserv. Dent.	2019	***India***	1	Trauma	N/E	El canal fue ubicado y negociado, el tratamiento tomó sólo 15 minutos.
Isa, G. (15)	Dentistry Journal (Basel)	2020	***Suiza***	2	Bruxismo	1.5mm	Aumenta el éxito del tratamiento, minimiza estrés del paciente y clínico.
Kaur G. (26)	Saudi Endodontic Journal	2021	***India***	1	Trauma	0.6mm	Permite un acceso mínimo. Excelente herramienta para localizar el canal radicular.
Krastl, G. (7)	J. Dental Traumat.	2016	***Alemania***	1	Trauma	1.5mm	Método seguro y factible. Localización de canal radicular en menos de 5 min.
Lara-Mendes, S. (27)	Endod. J	2018	***Brasil***	1	Trauma	1.3mm	Acceso mínimo y preservación del borde incisal. Tratamiento rápido, seguro, conservador y predecible.
Llaquet-PujolM. (11)	Endod. J.	2021	***España***	7	Trauma	1mm	Manejo seguro, preciso y conservador. Localización exitosa de canales radiculares.
Navavi, S. (28)	Iranian Endod. J.	2022	***Irán***	3	N/E	0.80mm	Técnica altamente eficiente. Disminuye el tiempo clínico en el sillón dental y errores iatrogénicos.
Todd, R. (29)	J.A.D.A	2021	***EE.UU.***	1	Trauma	1.2mm	Localización exitosa de canales radiculares.
Torres, A. (6).	Intern. Endod. J.	2019	***Bélgica***	1	N/E	0.80mm	Reducción tiempo en el sillón dental y de daño iatrogénico. Localización exitosa.
Van der Mer, W (13)	J. of Dentistería	2016	***Países Bajos***	3	N/E	1mm	Localización confiable y predecible de canales calcificados

Del total de los estudios incluidos, 19 fueron reportes de casos y 3 tuvieron una metodología distinta. A continuación, se describen estos estudios según cantidad de muestra y tipo de estudio. Luego de esto, se ordenó en base a las referencias, la etiología de la obliteración pulpar, el diámetro de la fresa utilizada durante el acceso, el cual determina la cantidad de desgaste de estructura y los resultados de cada uno de los estudios (Tabla 1).

A continuación, y luego de un análisis exhaustivo de los artículos de la presente revisión se agrupan las principales ventajas (Tabla 2) y desventajas o limitaciones (Tabla 3) del uso de guías endodónticas para el acceso, localización y permeabilización de canales calcificados.

Tabla 2. *Resumen de las principales ventajas para el uso de guías en canales obliterados.*

Principales Ventajas	Artículo de Referencia
Técnica eficiente, segura y precisa, con menos remoción/desgaste de tejido dentario	**6,7,11,12,14,15,16,17,18,19, 21,22,23,24,25,27,29**
Disminución del tiempo de tratamiento	**1,6,7,12,14,18,20,24,25,26,29**
Menor riesgo de perforación o iatrogenia	**1,6,7,17,18,21,26**

Tabla 3. *Resumen de las principales desventajas o limitaciones para el uso de guías en canales obliterados.*

Principales Desventajas o Limitaciones	Artículo de Referencia
Aumento del costo para el paciente	**1,7,14,15,16,20,21,22,25**
Técnica restringida a dientes anteriores con conductos rectos Aumento de temperatura puede dañar la estructura dental	**1,7,12,16,17,21,26** **7, 11,12,16, 26**
No se recomienda en pacientes con apertura bucal disminuida	**14,17,24,29**

DISCUSIÓN

Es de conocimiento general que la calcificación del sistema de canales radiculares (SCR) es un desafío para el clínico, siempre y cuando se esté ante un proceso de necrosis y/o patología apical (16, 30).

La gran mayoría de los autores concuerdan y afirman que la técnica de endodoncia guiada es eficiente, precisa, fehaciente y generaría un menor desgaste al momento de localizar y permeabilizar canales obliterados (6, 7, 11, 15, 16, 19, 21, 25, 27, 29). Otros autores describen la seguridad, confiabilidad y éxito en la aplicación de la técnica guiada para la correcta localización del sistema de canales radiculares, esto debido a que en los estudios realizados donde se utilizó esta técnica se logró la permeabilización del sistema de canales radiculares con ausencia de iatrogenias (perforaciones laterales o falsas vías), además de una mayor preservación de tejido dentario en comparación a la técnica convencional (1, 6, 7,11,13,15,16,17,29).

Cabe señalar, que la calidad de la evidencia rescatada es débil, pues proviene de 19 informes de caso, y sólo 3 estudios tienen una muestra representativa, de los cuales es importante de destacar el estudio de Buchgreitz et al. (20), que corresponde a un estudio observacional de 50 pacientes con diagnóstico de obliteración pulpar, en el cual se logra de manera precisa la localización y negociación del canal radicular usando guías endodónticas, lo que permitió la finalización del tratamiento, y el estudio de Connert et al. (21), el cual tiene una muestra de 60 dientes que fueron extraídos por razones periodontales, donde se logró demostrar que el uso de guías provee una alta precisión y rapidez en la localización de canales radiculares, pese a que los dientes no cumplían con ser canales calcificados necesariamente.

Los autores concuerdan que la principal causa de obliteración del sistema de canales radiculares, ya sea parcial o total, es debida al traumatismo dentoalveolar y su localización abarca en la mayoría de los casos el tercio medio, seguido por el tercio coronal y apical (1, 7, 11,14,16,17,19, 20, 22, 25, 27, 29).

Existe una alta variedad y falta de consenso respecto al diámetro de la fresa a utilizar durante el acceso endodóntico de canales calcificados; se han utilizado diferentes diámetros desde 0.6 mm hasta 1.5 mm de diámetro. En relación a lo anterior, Bordone et al. (18) y Connert et al. (12,21) sugieren que mientras menor sea el diámetro de la fresa, existiría un menor riesgo de desviación y una mínima pérdida de estructura dentaria, además se recomendaría fresas menores a 0.8mm de diámetro en dientes incisivos con raíz delgada (12), mientras que Llaquet et al. (11), indica

como una técnica conservadora y exitosa respecto al criterio de menor remoción de tejido dentario el uso de fresas de 1 mm de diámetro (11). Además, que mientras menor sea, se reduciría el calor friccional, evitando la formación de microcracks, daño al ligamento periodontal o fisuras (6, 7, 11-16 18,20,23,29).

Según lo expuesto podríamos inferir que, al realizar tratamientos con guías endodónticas, se generaría un beneficio posterior en otras especialidades, como es la rehabilitación, ya que, al reducir el desgaste de tejido dentario, lo que cataloga a la técnica como conservadora, se disminuye sustancialmente el riesgo de fractura por la mayor preservación de tejido. Dándose la posibilidad de mantener el diente en boca, disminuyendo así el riesgo de exodoncia versus al mayor riesgo que implica el tratamiento convencional.

Connert et al. (12), realizaron el primer estudio que compara la localización del sistema de canales radiculares y pérdida de tejido dentario entre preparaciones de acceso usando guías endodónticas y el método convencional. Resultando en que el acceso guiado conservó mayor cantidad de estructura dentaria, obteniendo cavidades mínimamente invasivas, comparándola con el símil de la preparación del espacio para un poste, donde el desgaste es concéntrico, mientras que el uso del enfoque tradicional resultó en una pérdida mayor de estructura, donde este desgaste puede ocurrir en cualquier dirección y conducir a una destrucción impredecible de la raíz. La proporción de localización exitosa del canal radicular con la técnica guiada fue significativamente mayor en comparación a la técnica convencional (10, 12).

Cabe señalar que el uso de las tecnologías es imprescindible para la fase de planificación de las guías endodónticas como para su correcta aplicación. Por lo que es importante que el clínico se perfeccione respecto al uso de las nuevas tecnologías aplicadas en endodoncia, como es el software digital, impresoras 3D y escáner intraoral.

El uso de CBCT y del diseño y fabricación asistido por computadora (CAD/CAM) en odontología es cada vez más común en la práctica dental (7). El CBCT es una necesidad innegable cuando se trata de casos complejos en los tratamientos de endodoncia, ya que ayuda y proporciona un grado estimado de las obliteraciones, ayudando a identificar los canales perdidos (13).

La Guía Estática Endodóntica es una herramienta eficaz y precisa, que se utiliza para encontrar aquellos canales radiculares que han sido omitidos, ya sea por la calcificación de éste o porque al desviarse en el trayecto, no ha sido posible localizarlo. La planificación digital evita un desgaste innecesario de dentina pericervical, reduciendo además el tiempo de tratamiento y el riesgo de perforación del canal radicular (31).

Dentro de las limitaciones del enfoque de endodoncia guiada, en que la mayoría de los autores están de acuerdo, se encuentra la necesidad de que los canales sean rectos hacia el punto de destino apical, lo que restringe la accesibilidad en el área posterior (1,7,16,17,21,26). También se describe la posible formación de microfisuras dentinarias debido al aumento de la temperatura durante el fresado (15). Es necesario recalcar que el tiempo de planificación es mayor, lo que aumentaría el costo para el paciente, ya que deberá pagar la planificación e impresión de la guía (15).
A pesar de haberse efectuado una búsqueda exhaustiva de la literatura disponible, únicamente se identificaron estudios con diseños metodológicos limitados. Esta situación constituye una restricción inherente de la presente revisión, dado que la mayoría de los trabajos corresponden a reportes de caso, los cuales representan el nivel más bajo dentro de la jerarquía de la evidencia científica. En consecuencia, resulta complejo establecer un protocolo robusto, verificable y reproducible, así como garantizar la adecuada estandarización de los materiales empleados.

Los hallazgos permiten concluir que las guías endodónticas constituyen una alternativa terapéutica eficaz en casos de dientes anteriores con conductos calcificados, al facilitar un acceso más conservador y eficiente al canal radicular, reduciendo el desgaste dentario innecesario. Su empleo favorece una localización precisa y segura, lo que contribuye a minimizar el riesgo de iatrogenia durante el procedimiento endodóntico.

REFERENCIAS BIBLIOGRÁFICAS

1. Hegde SG, et al. Guided endodontic therapy: Management of pulp canal obliteration in the maxillary central incisor. Journal of Conservative Dentistry.; 2019. 607-11. 2.
2. Ingle J, Bakland LK, Baumgartner JC. Endodontic Considerations in Dental Trauma. Endodontics 6. Trope M. Hamilton. BC Decker Inc; 2008.
3. Marroquín Peñaloza TY, García Guerrero CC. Guidelines for clinical diagnosis of pulp and periapical pathologies. Adapted and updated from the "consensus conference recommended diagnostic terminology" published by the American association of endodontists (2009). Rev. Fac. Odontol. Univ. Antioquia.
4. Guerrero J. Manejo de Conductos Calcificados. reportaendo [Internet]. 2016 .1(3).
5. Hargreaves KM, Berman L, H; Gutmann JL. Morfología del diente y preparación de la cavidad de acceso. Cohen Vías de la Pulpa. Gutmann J L Missouri Elsevier Mosby. 2016.
6. Torres A, et al. Microguided Endodontics: a case report of a maxillary lateral incisor with pulp canal obliteration and apical periodontitis. International Endodontic Journal. 2019;52(4):540-9.

7. Krastl G.et al. Guided Endodontics: a novel treatment approach for teeth with pulp canal calcification and apical pathology. Dent. Traumatol. 2016 Jun;32(3):240-6
8. Montiel NB, et al. Tratamiento Endodóntico en Piezas Dentarias con Cálculos Pulpares. Rev. Canal Abierto. 2018;38:4–10.
9. Glossary of endodontic terms. American Association of endodontics. 2020;
10. Sener S, Coban kara FK, Akgünlü F. Calcifications of the pulp chamber: prevalence and implicated factors. Clin Oral Investiga. 2008;13(2):209–15.
11. Llaquet Pujol M, et al. Guided Endodontics for Managing Severely Calcified Canals. J Endod. 2021 Feb;47(2):315-21.
12. Connert T., et al. Guided Endodontics versus Conventional Access Cavity Preparation: A Comparative Study on Substance Loss Using 3-dimensional-printed Teeth. J Endod. 2019;45(3):327–31.
13. Van der Meer WJ, Vissink A, Ng YL, Gulabivala K. 3D Computer aided treatment planning in endodontics. Journal of Dentistry. 2016;45:67-72.
14. Dąbrowski W, Puchalska W, Ziemlewski A, Ordyniec-Kwaśnica I. Guided Endodontics as a Personalized Tool for Complicated Clinical Cases. Int J Environ Res Public Health. 2022;12(16).
15. Ishak G, Habib M, Tohme H, Patel S, Bordone A, Perez C, et al. Tratamiento endodóntico guiado de incisivos inferiores calcificados: reporte de un caso. Dent. J (Basilea). 8. Switzerland2020.
16. Ali A, Ishaq A, Jain P, Ali S. Management of pulp canal obliteration using static-guided endodontic technique: Case series. Saudi Endodontic Journal. 2022;12(1):120-8.
17. Barbosa Freire B, Vianna S, Leandro Nascimento EH, Freire M, Chilvarquer I. Guided endodontic access in a calcified central incisor: A conservative alternative for endodontic therapy. Iranian Endodontic Journal. 2021;16(1):56-9.
18. Bordone A, Couvrechel C. Treatment of obliterated root canals using various guided endodontic techniques: A case series. Giornale Italiano di Endodonzia. 2020;34(1):23-34.
19. Braga Diniz JM, Diniz Oliveira HF, Pinto Coelho RC, Manzi F, Silva FE, Machado VC, et al. Guided Endodontic Approach in Teeth with Pulp Canal Obliteration and Previous Iatrogenic Deviation: A Case Series. Iranian Endodontic Journal. 2022;17(2):78-84.
20. Buchgreitz J, Buchgreitz M, Bjørndal L. Guided root canal preparation using cone beam computed tomography and optical surface scans - an observational study of pulp space obliteration and drill path depth in 50 patients. Int. Endod. J. 2019 May;52(5):559-68.
21. Connert T, Zehnder MS, Weiger R, Kühl S, Krastl G. Microguided Endodontics: Accuracy of a Miniaturized Technique for Apically Extended Access Cavity Preparation in Anterior Teeth. J Endod. 2017 May;43(5):787-90.
22. Doranala S, Vemisetty H, Punna R, Alwala AM. Endodontic Management of Canal Calcification in Maxillary Central Incisor Using 3D Prototyping Technique: A Case Report. Journal of Advanced Oral Research. 2020 May;11(1):93-6.
23. Flores Orozco EI, Abu Hasna A, de Andrade GS, Machado VC, Manhães Junior LRC, Saavedra GSFA. Guided endodontic access of severe calcified tooth without incisal edge – case report. Brazilian Dental Science. 2022;25(3).
24. Fonseca Tavares WL, de Oliveira Murta Pedrosa N, Moreira RA, Braga T, de Carvalho Machado V, Ribeiro Sobrinho AP, et al. Limitations and Management of Static-guided Endodontics Failure. Journal of Endodontics. 2022;48(2):273-9.
25. Fonseca Tavares WL, Diniz Viana AC, de Carvalho Machado V, Feitosa Henriques LC, Ribeiro Sobrinho AP. Guided Endodontic Access of Calcified Anterior Teeth. Journal of Endodontics. 2018;44(7):1195-9.
26. Kaur G, Venkatesh KV, Sihivahanan D. Microguided endodontics: A case report of conservative approach for the management of calcified maxillary lateral incisors. Revista de Endodoncia Saudí. 2021;11(2):266-70.
27. Lara-Mendes STO, Barbosa CFM, Machado VC, Santa-Rosa CC. A New Approach for Minimally Invasive Access to Severely Calcified Anterior Teeth Using the Guided Endodontics Technique. J Endod. 2018 Oct;44(10):1578-82.
28. Navavi S, Navabi S, Mohammadi S. Manejo de Obliteración del Canal Pulpar en Incisivos Mandibulares con Tratamiento Endodóntico Guiado: Reporte de un Caso. Iranian Endodontic Journal. 2022;17(4):216-9.
29. Todd R, Resnick S, Zicarelli T, Linenberg C, Donelson J, Boyd C. Template-guided endodontic access. Journal of the American Dental Association. 2021;152(1):65-70.
30. Zehnder MS, Connert T, Weiger R, Krastl G, Kühl S. Guided endodontics: accuracy of a novel method for guided access cavity preparation and root canal location. Int. Endod. J. 2016;49(10):966–72.
31. Alarcón P, Hernández A. Guía Endodóntica 3D estática en diente anterior con canal calcificado. Un enfoque conservador en dientes calcificados. Canal Abierto 2024; 49; 15-19.

Autor de correspondencia:
Pedro Alarcón Goldenberg
pedro.alarcon@uv.cl

Recibido: 24/01/2025
Aceptado: 18/06/2025
Los autores declaran no presentar conflicto de interés.